

Experiencia del Hospital Universitario de Burgos

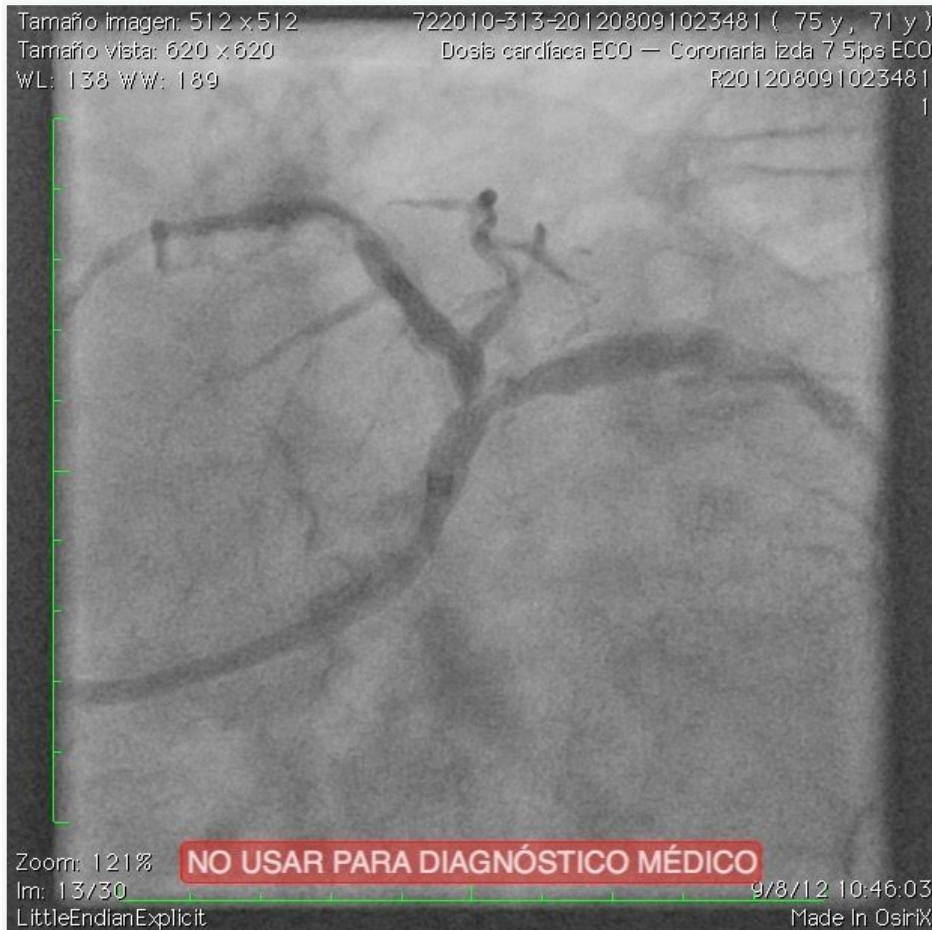**Jesús Herrero Garibi
Javier Robles Alonso**

Casos clínicos

Casos clínicos

Caso 1:

**Varón de 71 años, HTA y DM tipo 2. Angina inestable
RIS Integrity 4x15 en CX (6 meses) y lesión de novo en DA**

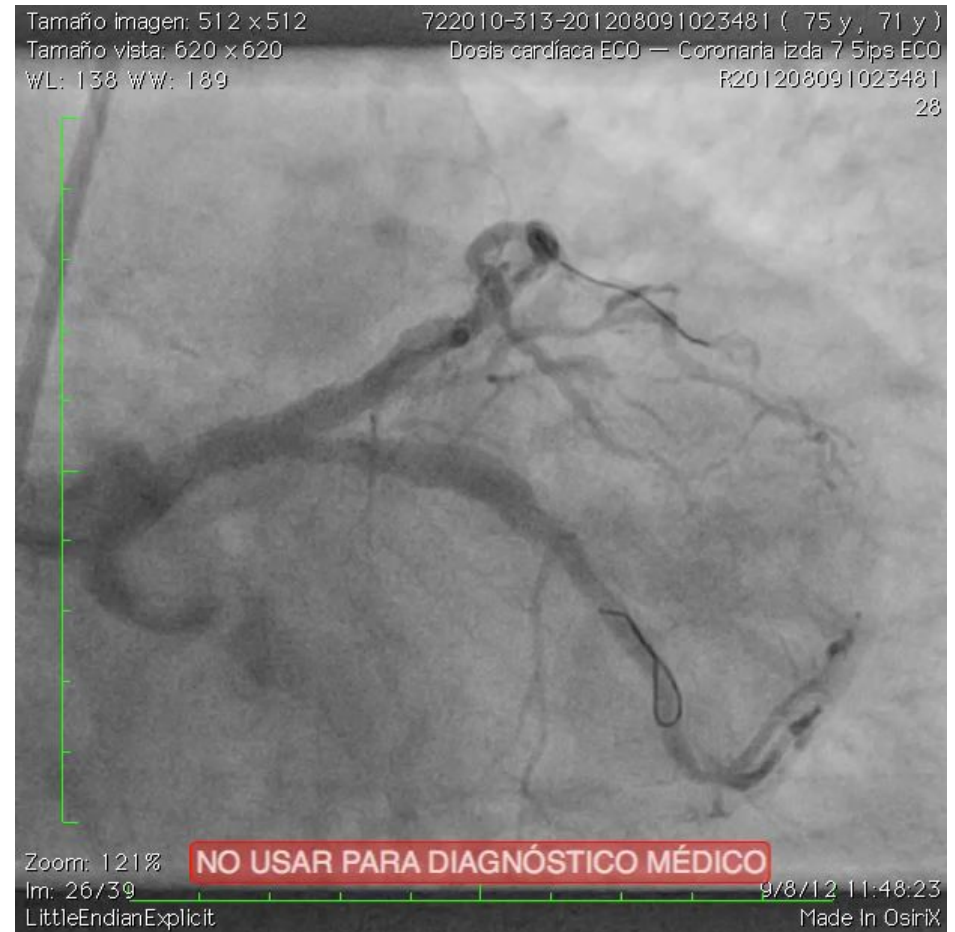
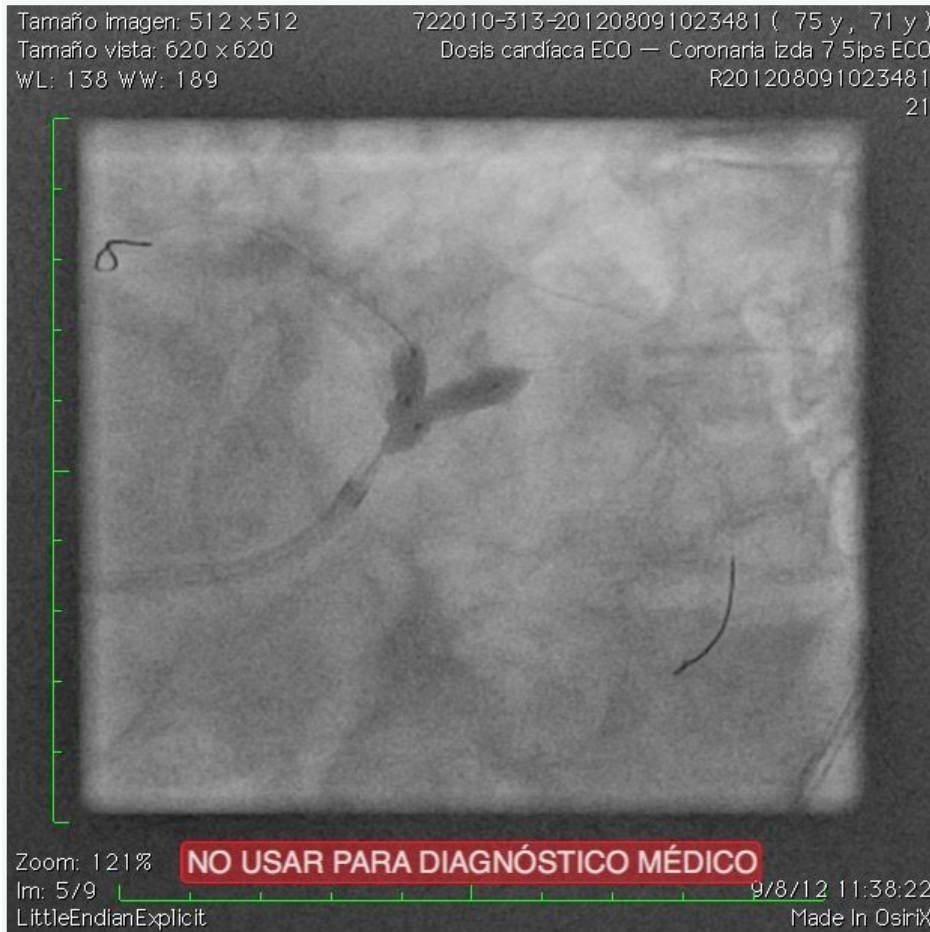
Casos clínicos

Caso 1:

Promus Element 4x16 en TCI-DA

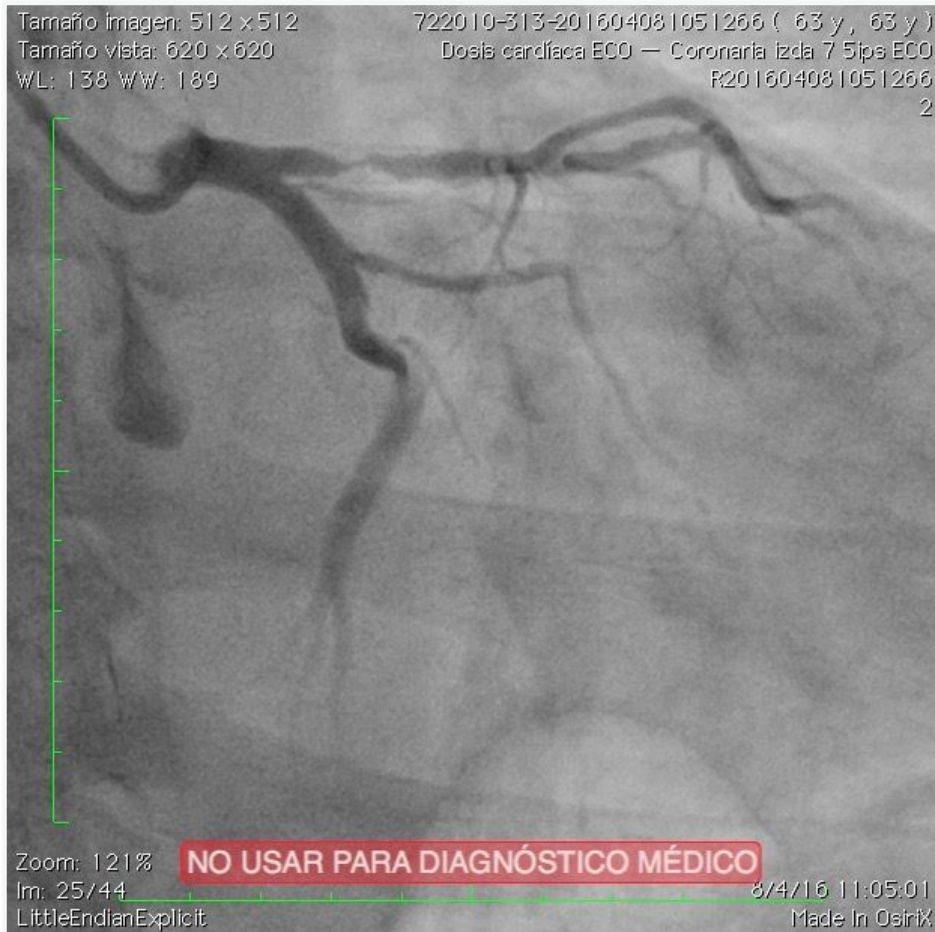KB: In.Pact Falcon 4x14 en CX y NC Sprinter 4x12 en DA



Casos clínicos

Caso 2

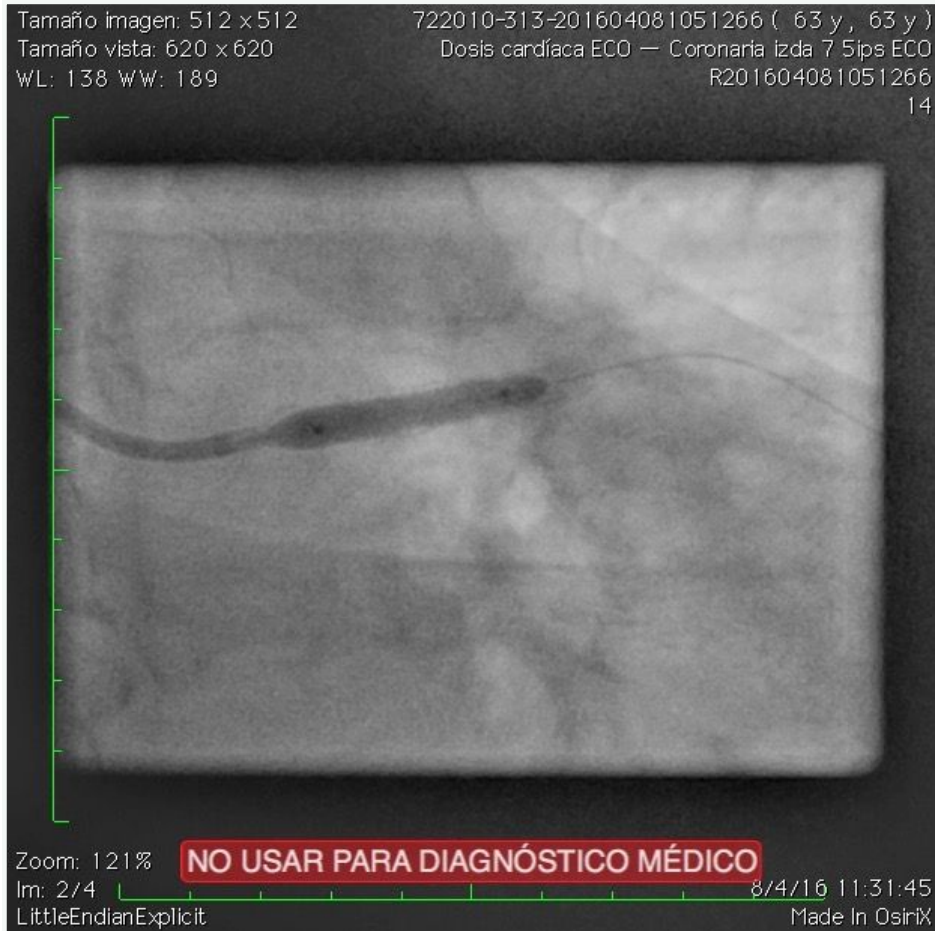Varón de 63 años, dislipemia. Angina inestable RIS stent FA en DAp (11 años)



Casos clínicos

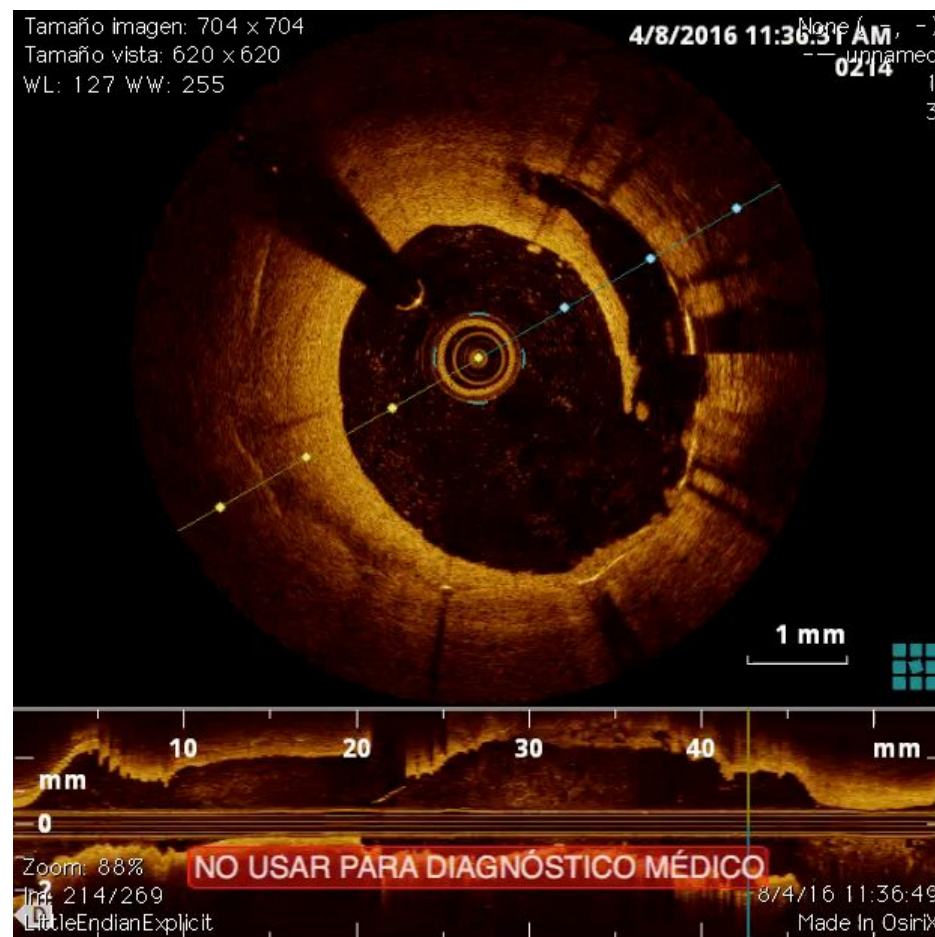
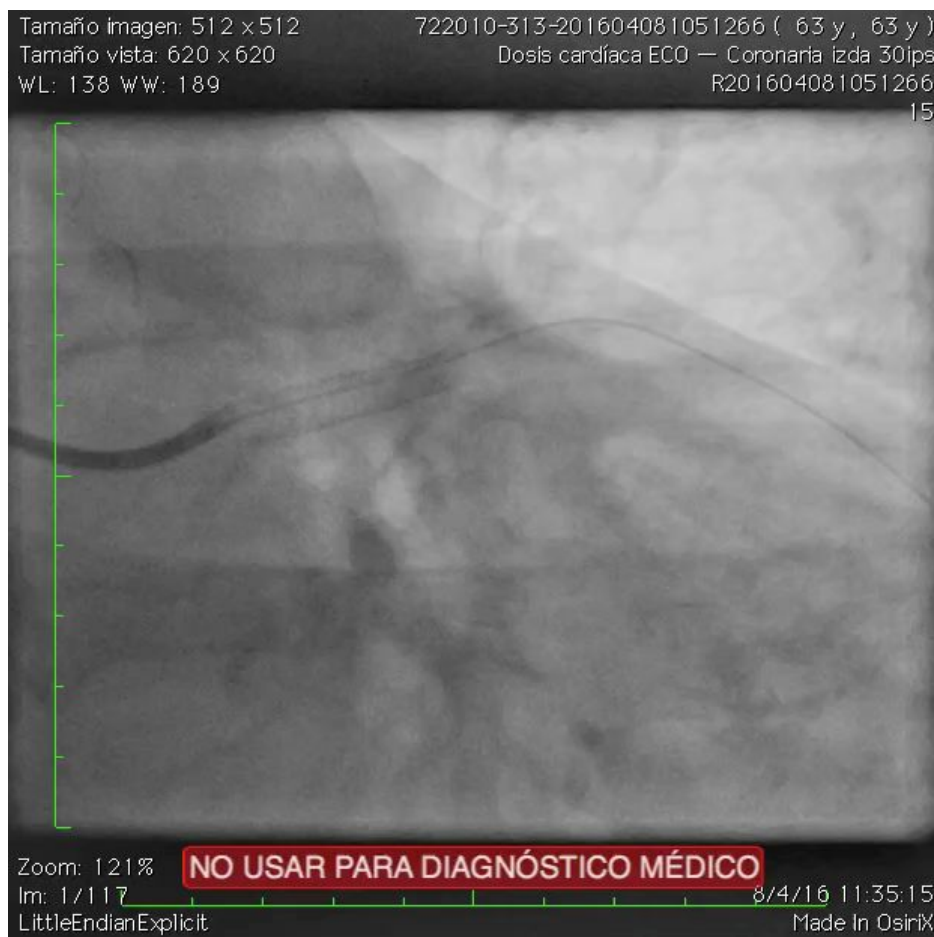Caso 2

In.Pact Falcon 4x20 en Dap



Casos clínicos

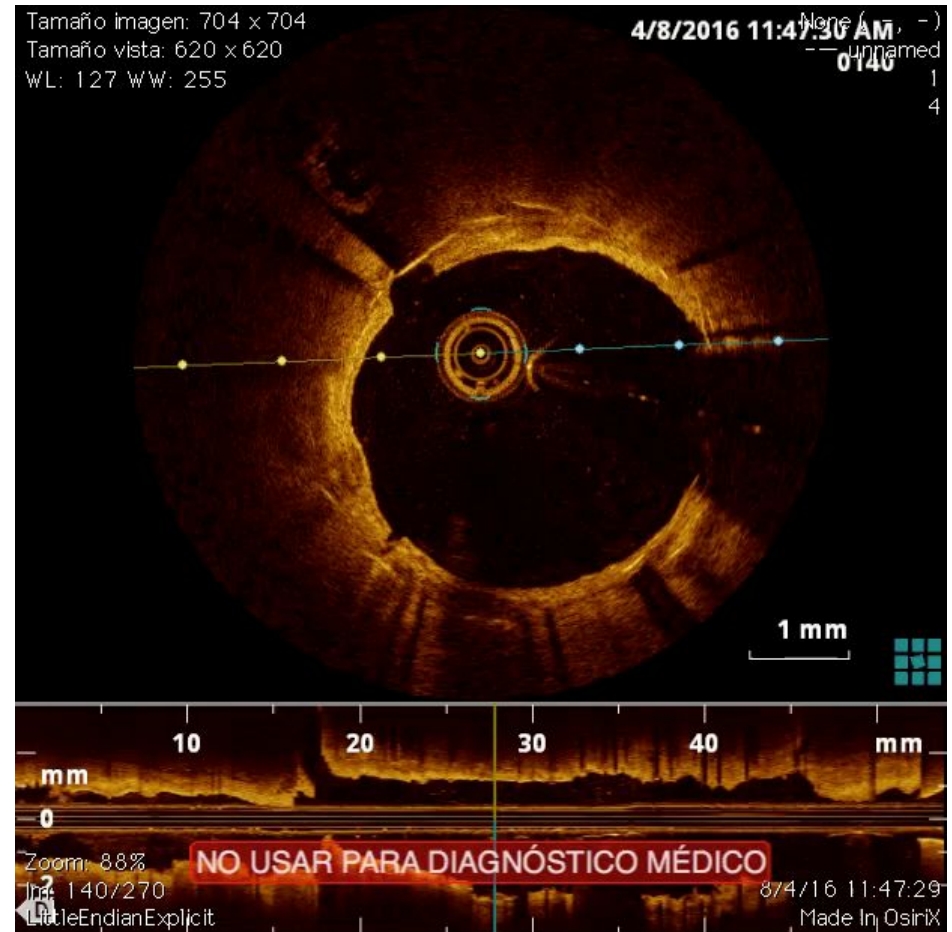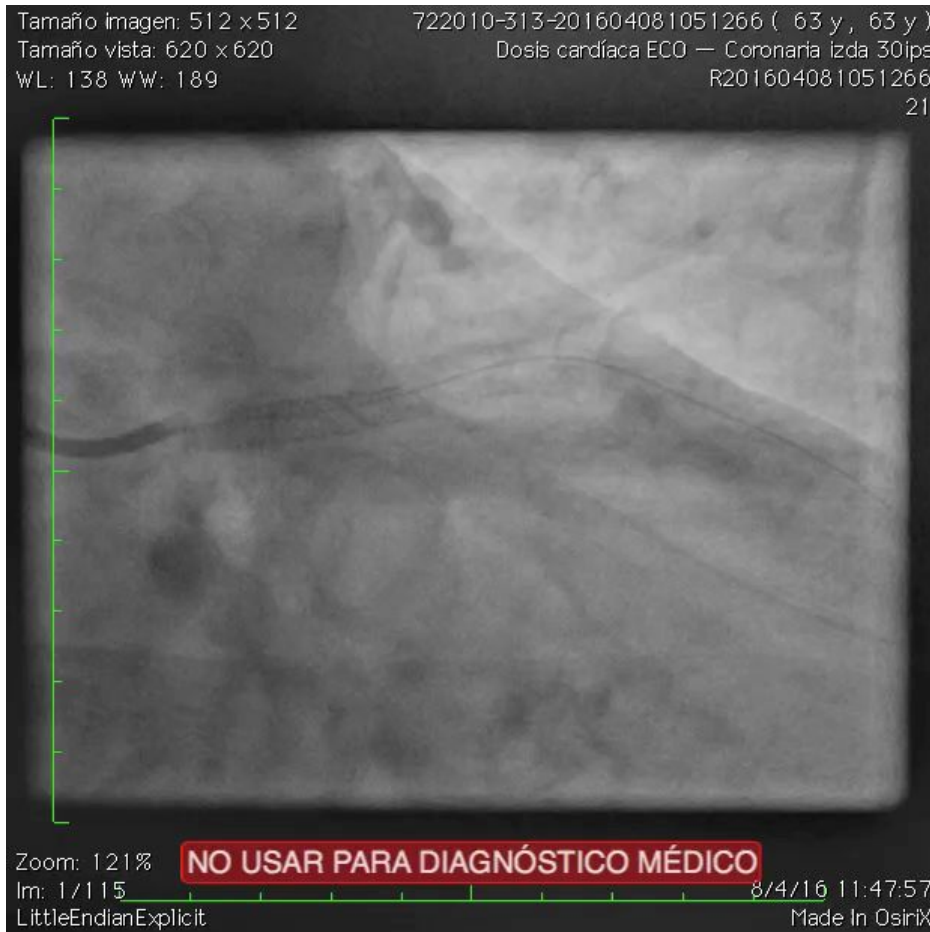Caso 2



Casos clínicos

Caso 2

Orsiro 4x18 en DAp

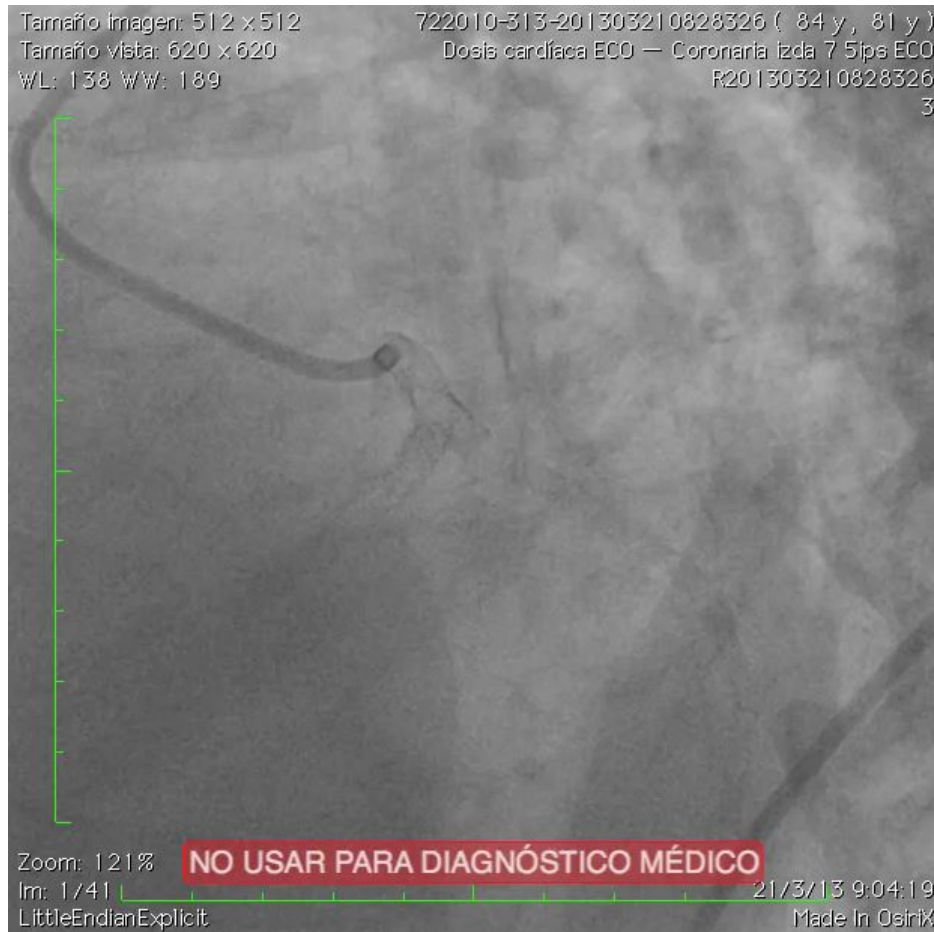

Casos clínicos

Caso 3

Varón de 81 años, DM. Angina estable

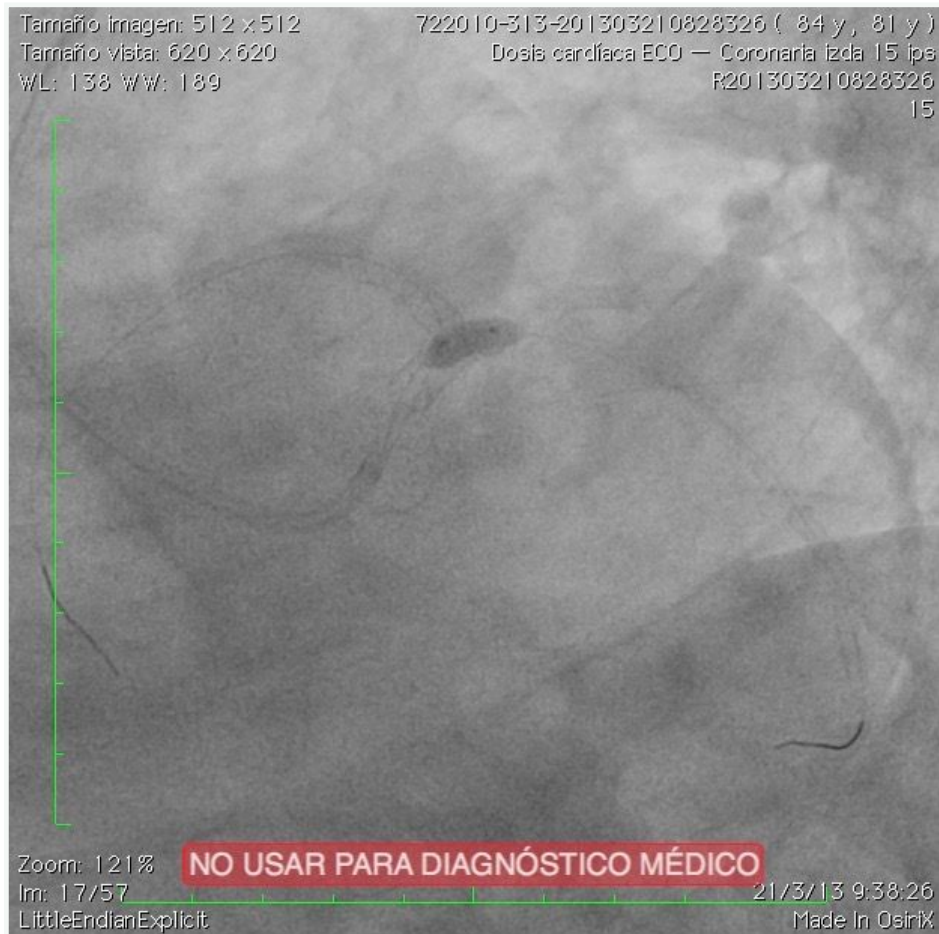Promus 4x32 en TCI-DA, RIS Promus 4x8 en CX (7 meses)



Casos clínicos

Caso 3

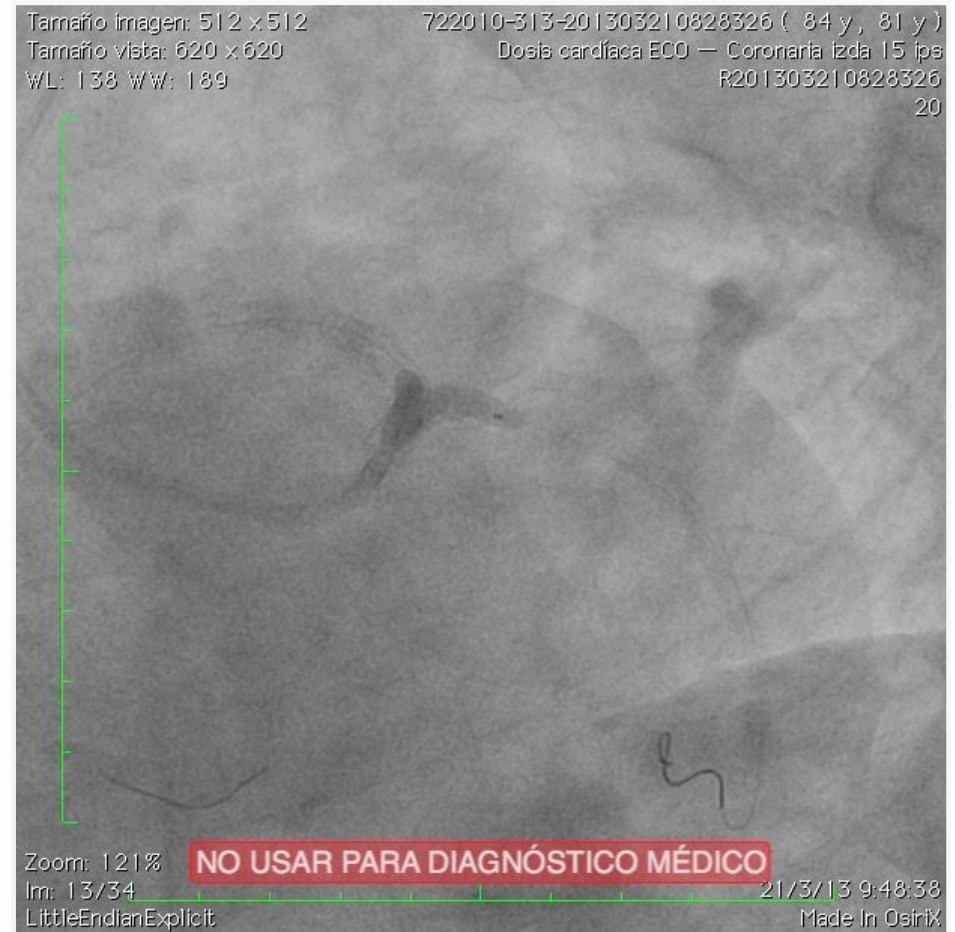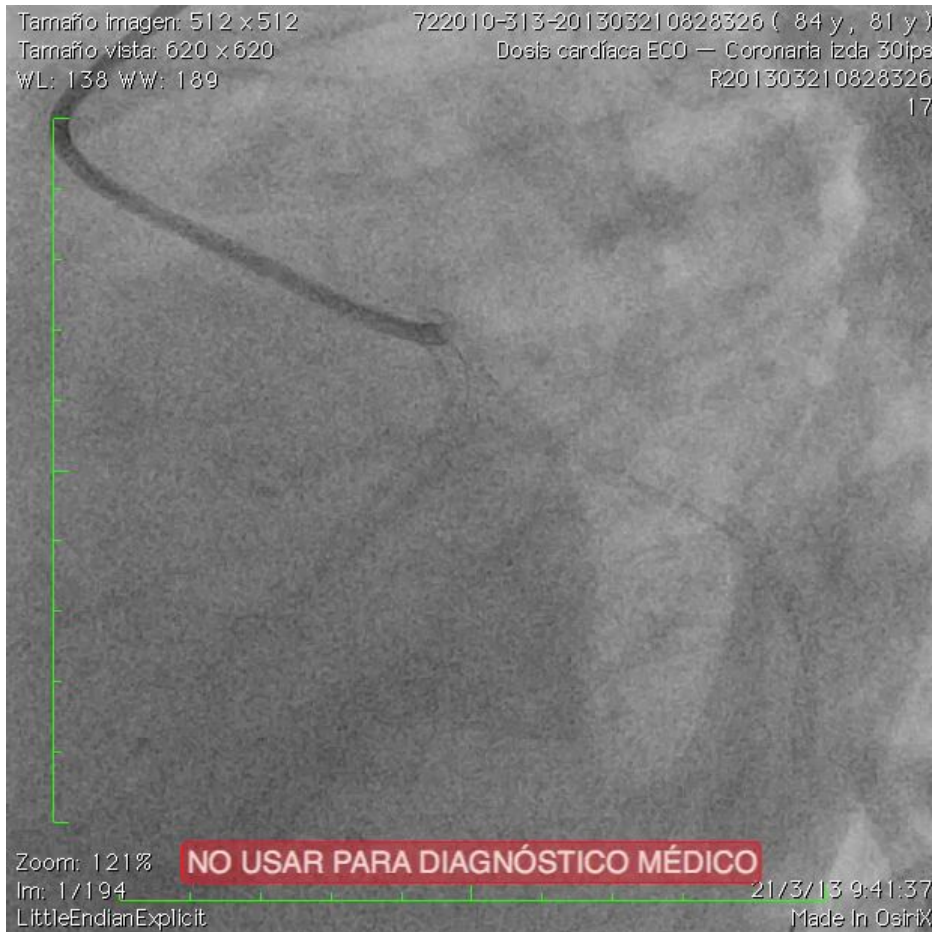NC Sapphire 4x10 en CX



Casos clínicos

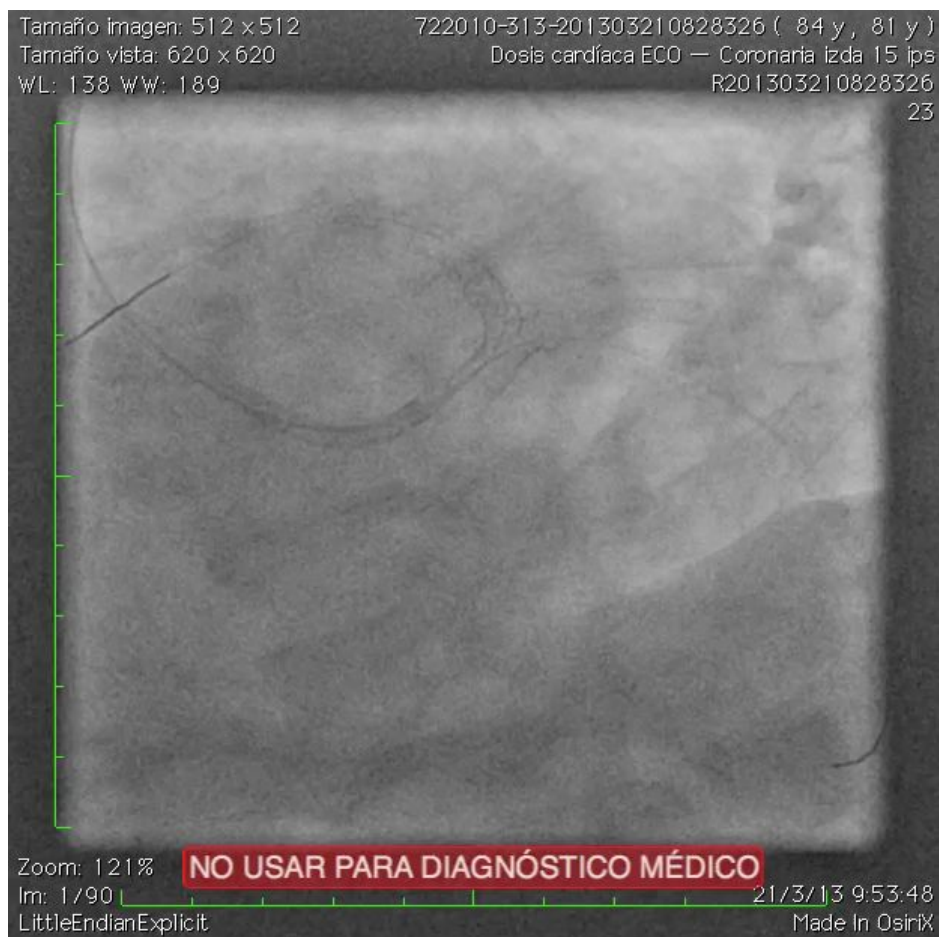Caso 3

KB: In.Pact Falcon 4x14 en DA y 3,5x14 en CX



Casos clínicos

Caso 3

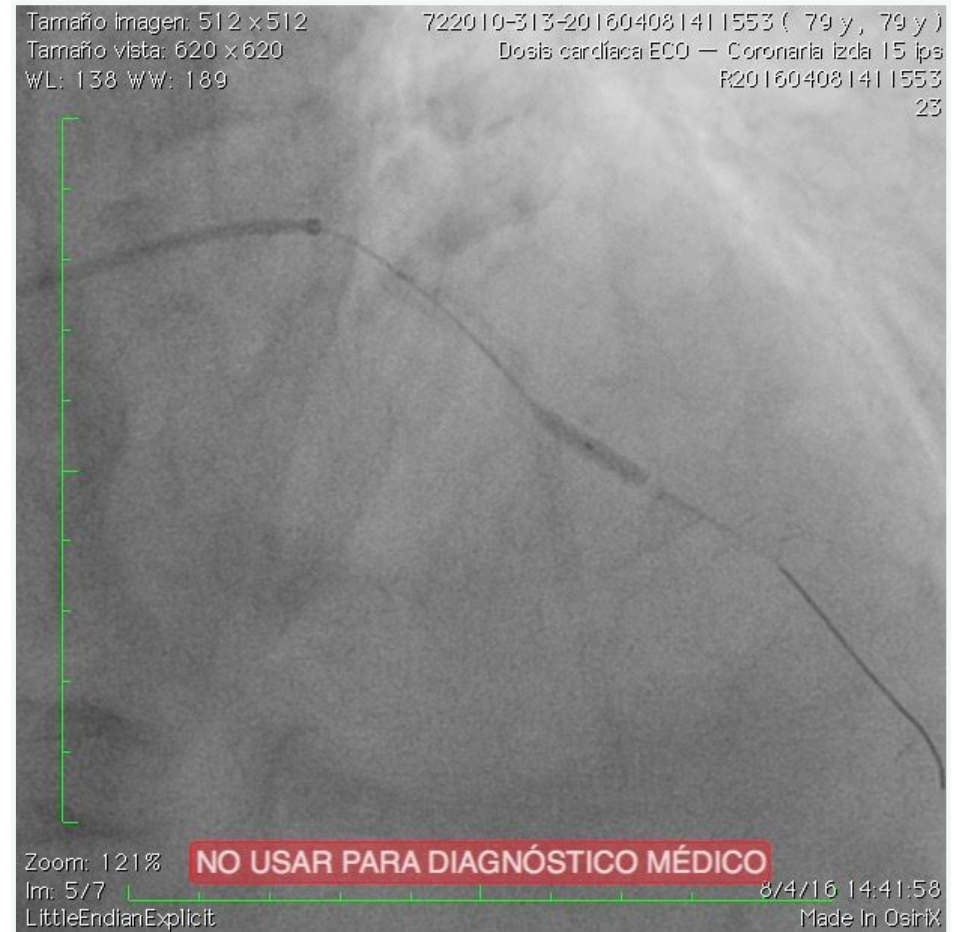
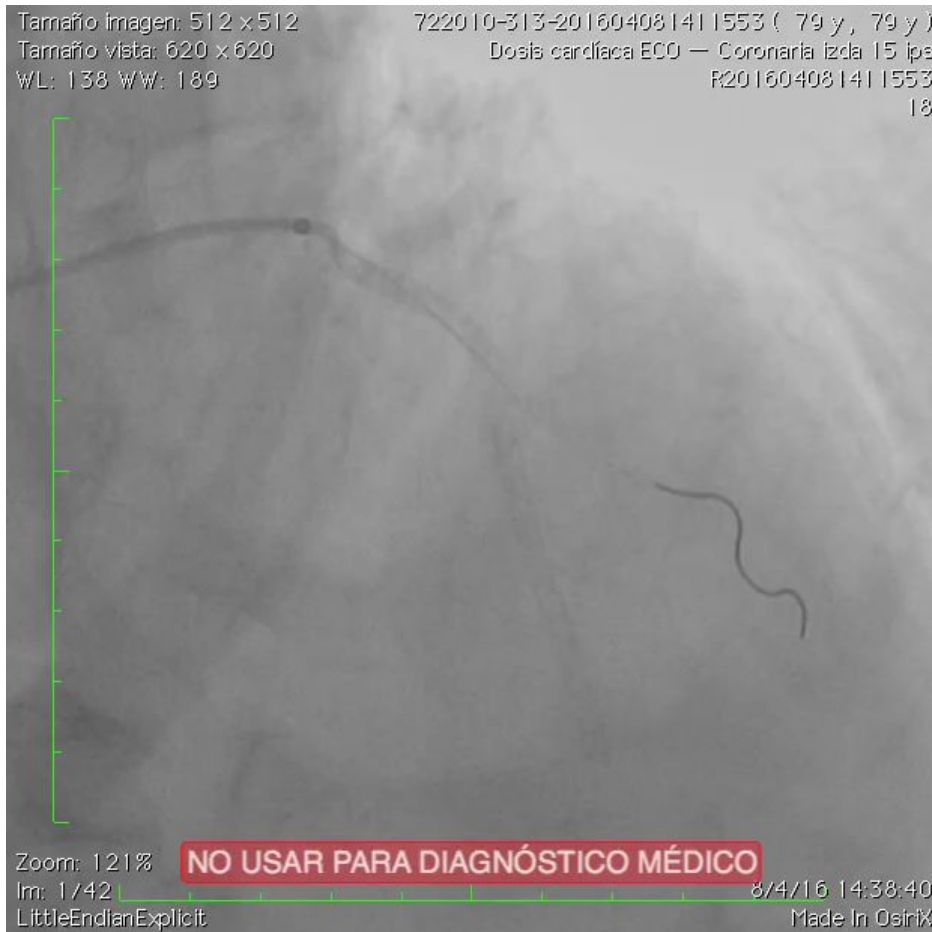
Casos clínicos

Caso 4

Varón de 79 años. IMSEST

Tazuna 2,25x10 en DX



Casos clínicos

Caso 4

In.Pact Falcon 2x14

